

Object and methods of research: 30 medical staff participated in these studies (only 3 groups for 10 people). The first group is dentists-therapists who have the technique of direct restoration, the second group – orthopedic dentists, who regularly select the color of teeth for the manufacture of indirect restorations, the third group – dental equipment, which directly make orthopedic constructions. A total of 24 intact teeth in the frontal area of the upper jaw were evaluated in four young patients (25 to 35 years old) of varying tone and brightness. As a benchmark, we took the A-Dshadeguide (IvoclarVivadent) color chart and the color model CIE Lab to identify the teeth.

All health workers followed the rules of color selection and worked in one office equipped with a shade with a color temperature of 5100 K and a color index of 95.

The results of the study showed that dentists-therapists are guided in the choice of color on the scale A-D ShadeGuide. But only 10% of them chose the right shades. The error in color determination by dentists, orthopedists was 40%, and dental technicians – 50%.

Key words: determination of the color of the teeth, error in determining the color, discolorite.

Рецензент – проф. Ткаченко І. М.

Стаття надійшла 02.06.2019 року

DOI 10.29254/2077-4214-2019-2-2-151-236-240

УДК 546.48+546.173+616-008.9+616.314-002.4+616.31-085

Камінська М. В., Рожко М. М., Ерстенюк Г. М.

МЕТАБОЛІЧНІ ПОРУШЕННЯ У ТКАНИНАХ ПАРОДОНТУ ЕКСПЕРИМЕНТАЛЬНИХ ТВАРИН ЗА ДІЇ НІТРИТНО-КАДМІЄВОЇ ІНТОКСИКАЦІЇ

ДВНЗ «Івано-Франківський національний медичний університет» (м. Івано-Франківськ)

marianakaminska@i.ua

Зв'язок публікації з плановими науково-дослідними роботами. Наукове дослідження є фрагментом міжкафедральної науково-дослідної роботи кафедри стоматології післядипломної освіти і кафедри біологічної та медичної хімії Івано-Франківського національного медичного університету МОЗ України «Клінічна ефективність комплексного лікування захворювань твердих тканин зубів і пародонту у населення екологічно несприятливих регіонів» (№ державної реєстрації 0118U004144).

Вступ. Важкі метали належать до найпоширеніших і найбільш токсичних речовин, які потрапляють в атмосферу, призводять до порушення екологічного балансу та забруднення об'єктів довкілля [1,2]. Забруднення навколишнього середовища важкими металами, зокрема, такими високотоксичними, як кадмій і свинець, є результатом як природних процесів, так і діяльності людини [3,4,5]. Здатність важких металів накопичуватися в організмі людини та їхня стійкість до процесів детоксикації створюють безпосередній ризик здоров'ю [6,7,8]. Дія екотоксиканта на організм має свої особливості залежно від хімічної будови, інтенсивності впливу та від умов надходження [9]. Для кадмію характерна пряма дія на молекули-мішені й утворення вторинних, більш токсичних сполук, які викликають порушення цілої низки обмінних процесів [10,11]. Результати гігієнічних та клінічних спостережень свідчать про те, що сполуки важких металів можуть викликати зміни метаболізму і структури ряду органів і систем, підвищувати рівень захворюваності [12,13,14]. До поширених екотоксикантів належать нітрати. Токсичність нітратів пов'язана з їх відновною формою – нітритами, які зумовлюють дисбаланс прота антиоксидантних систем, дисметаболичні зміни за умов хронічної нітратної інтоксикації. Встановлено зв'язок між підвищеним рівнем нітратів у питній воді та високою поширеністю і ступенем пошкоджень тка-

нин пародонта у населення, яке проживає у даних регіонах [15,16,17].

Питання оцінки комбінованої дії токсикантів є актуальним, оскільки такі впливи є найбільш поширеними і недостатньо вивченими.

Мета дослідження: вивчення стану метаболічних процесів у тканинах пародонту тварин при моделюванні нітритно-кадмієвої інтоксикації в динаміці експерименту.

Об'єкт і методи дослідження. Дослідження проведено на 28 експериментальних тваринах (білих безпородних щурах-самцях масою 180-200 г). Тварин утримували на стандартному харчовому раціоні віварію. Інтоксикацію тварин нітритом натрію і хлоридом кадмію здійснювали протягом 10 діб. Розрахунок необхідної для введення кількості речовин-токсикантів було проведено виходячи з даних про параметри токсичності хлориду кадмію, з розрахунку на чистий метал, та нітриту натрію (І.М. Трахтенберг, 1991; Г.І. Сидоренко і співав., 1999; Б.М. Штабський та ін., 1990). Збір матеріалу (тканини пародонта) проводився після декапітації під легким ефірним наркозом на 1-,14- та 28-у доби після завершення введення токсикантів. Декапітацію проводили згідно правил Європейської конвенції про гуманне ставлення до лабораторних тварин (Страсбург, 1986). Тварин було поділено на наступні експериментальні групи:

1 група – 10 контрольних (інтактних) – які отримували фізіологічний розчин (0,9% розчин хлориду натрію);

2 група – 18 тварин, інтоксикація яких проводилась хлоридом кадмію і нітритом натрію в дозі 1/10 LD50 упродовж 10-ти днів.

В експерименті на 28 тваринах за умов впливу ксенобіотиків визначали вміст кальцію, активність лужної фосфатази, концентрацію неорганічного фосфору, гідроксипроліну. Дані дослідження проведено в гомогенаті тканин пародонта експериментальних тварин

уніфікованими методами за допомогою наборів реактивів фірми «Simko LTD».

Визначення вмісту макро- та мікроелементів в кістковій тканині щелеп проводили атомно-абсорбційним методом на спектрофотометрі С – 115 ПК.

Статистичну обробку одержаних даних проводили з використанням програми «Statistica».

Результати дослідження та їх обговорення. Вивчення рівня макро- та мікроелементів у тканинах пародонту експериментальних тварин за умов комбінованого впливу CdCl₂ та NaNO₂ дозволило встановити різні за глибиною і напрямком зміни (табл. 1).

Зокрема, у тварин, яких піддавали поєднаній дії токсикантів рівень кальцію в тканинах пародонта знижувався в порівнянні з інтактними тваринами упродовж всього періоду експерименту, найбільш істотні зміни спостерігались на 28 добу – на 19,7%. Зниження вмісту кальцію може зумовлювати порушення процесів формування мінерального матриксу кісткової тканини.

Аналізуючи результати дослідження іншого важливого макроелементу – магнію, який є антагоністом до кальцію, слід відмітити достовірне (p<0,05) накопичення його за поєданого впливу досліджуваних ксенобіотиків упродовж всього періоду спостереження. На 14-ту добу інтоксикації рівень магнію досягав найвищих значень та перевищував показники інтактних тварин на 48,8%. Порушення співвідношення між кальцієм та магнієм може бути одним із визначальних факторів у процесах мінералізації кісткової тканини.

Важливим є рівень мікроелементів, які мають важливе значення для забезпечення метаболічних процесів в організмі в цілому і органах ротової порожнини зокрема. Впродовж всього періоду спостережень кадмій-нітритної інтоксикації відмічено достовірне (p<0,05) зниження рівня купруму, зокрема: на 1-шу добу після завершення введення токсикантів цей показник був нижчим на 42%, на 14-ту добу на 54,3% у порівнянні з контрольною групою. До кінця експерименту простежувалась тенденція до підвищення вмісту цього мікроелементу в кістковій тканині щелеп, проте він залишався на 31,34% нижчим за показники інтактної групи. Порушення обміну купруму в тканинах пародонта дослідних тварин може призвести до порушення формування насамперед колагенової матриці, оскільки іони купруму є активаторами проліл- та лізилгідроксилаз, які забезпечують гідроксилювання проліну та лізину в структурі тропоколагену сполучної тканини пародонту.

Дослідження рівня цинку у тканинах пародон-

та тварин за кадмій-нітритної інтоксикації вказує на достовірне (p<0,05) зниження на 1-шу добу на 27,2 %. Найнижчий рівень цинку спостерігався на 14-ту добу інтоксикації – на 46,5%. На пізньому терміні експерименту відмічалось зниження цього показника на 36%.

Дослідження рівня токсичного елементу кадмію дозволило встановити достовірне (p<0,05) підвищення його у порівнянні з контрольною групою: в 4 рази – на 1-шу добу після завершення введення токсикантів, на 14-ту добу – в 4,2 рази, а найбільш істотні зміни на 28-му добу – майже в 5 раз.

Проведені біохімічні дослідження засвідчують суттєві порушення метаболічних процесів у ткани-

Таблиця 1.

Рівень макро- та мікроелементів у тканинах пародонта тварин уражених CdCl₂ та NaNO₂ (M±m)

Досліджуваний показник	Групи тварин			
	Інтактні	CdCl ₂ +NaNO ₂		
		1-ша доба	14-та доба	28-ма доба
Кальцій, мг/г золи	5,8 ± 0,25	5,27 ± 0,20	5,05 ± 0,18*	4,65 ± 0,18*
Купрум, мкг/г золи	10,09 ± 0,29	5,85 ± 0,40*	4,60 ± 0,33*	6,92 ± 0,23*
Цинк, мкг/г золи	246 ± 4,84	179,14 ± 4,71*	131,63 ± 5,68*	157,43 ± 5,72*
Кадмій, мкг/г золи	0,15 ± 0,003	0,59 ± 0,04*	0,62 ± 0,02*	0,74 ± 0,03*
Магній, мг/г золи	44,15 ± 2,36	55,17 ± 0,88*	65,70 ± 2,46*	61,90 ± 2,74*

Примітки: * – статично достовірною відмінністю (p<0,05) між дослідною групою та контрольною.

нах пародонта, зокрема кальцій-фосфорного обміну (табл. 2).

Аналізуючи результати показників гомогенату тканин пародонту інтактних тварин при нітритно-кадмієвій інтоксикації на різних періодах експерименту, спостерігаємо незначне зниження рівня кальцію (рис. 1) в дослідній групі вже на 1-шу добу після завершення експерименту, на 14-у добу – в 2,3 рази та на пізньому періоді – в 3,8 рази в порівнянні з контрольною групою.

Водночас, дослідження активності лужної фосфатази (рис. 2), яка забезпечує вивільнення фосфат-іонів і сприяє процесам мінералізації, показали, що в гомогенаті тканин пародонту цей показник починаючи з 14-ї доби інтоксикації зростає в 2 рази і до 28-ї доби

Таблиця 2.

Біохімічні показники тканин пародонту експериментальних тварин за умов поєднаної дії хлориду кадмію та нітриту натрію (M±m)

Досліджуваний показник	Групи тварин			
	Інтактні	Уражені хлоридом кадмію та нітритом натрію		
		1-ша доба	14-та доба	28-ма доба
Кальцій, ммоль/л	3,36±0,04	3,05±0,13*	1,43±0,07*	0,89±0,05*
Активність ЛФ, нмоль/(схл)	7292,40±219,41	6743,83±339,56	14515,50±712,57*	34332,80±2300,41*
Фосфор неорганічний, ммоль/л	2,74±0,15*	14,15±0,59*	4,17±0,19*	7,48±0,36*
Гідроксипролін, ммоль/л	0,076±0,015*	3,37±0,14*	2,06±0,10*	0,52±0,03*

Примітки: * – статично достовірною відмінністю (p<0,05) між дослідною групою та контрольною.

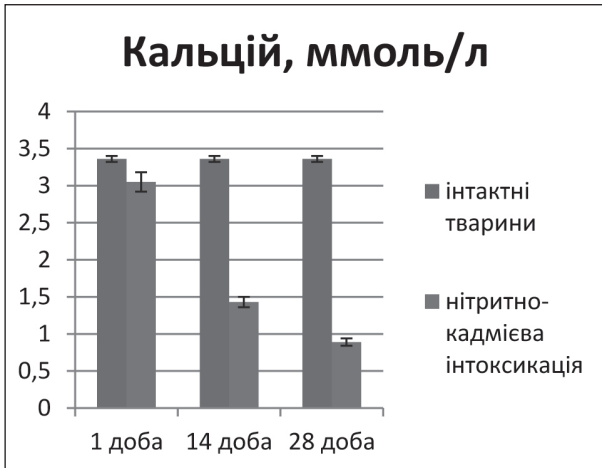


Рис. 1. Динаміка змін рівня кальцію у гомогенаті тканин пародонта за умов поєднаної дії CdCl₂ та NaNO₂.

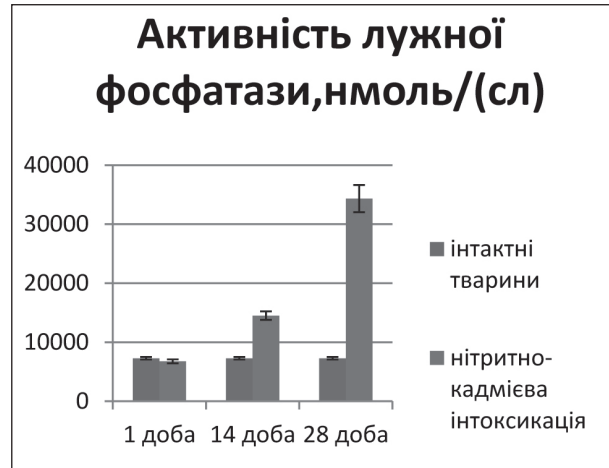


Рис. 2. Динаміка змін активності лужної фосфатази у гомогенаті тканин пародонта за умов поєднаної дії CdCl₂ та NaNO₂.

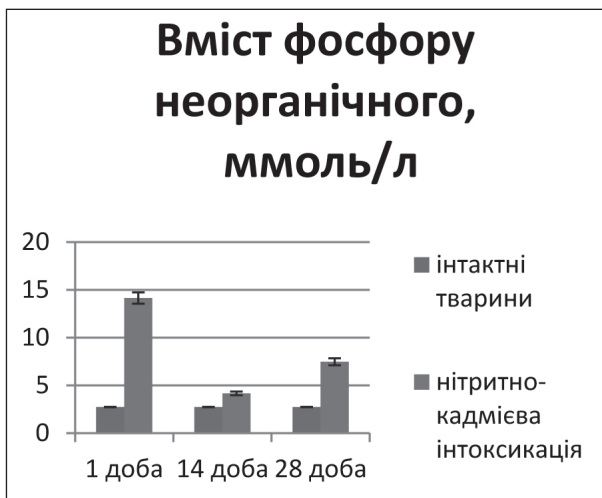


Рис. 3. Динаміка змін вмісту фосфору неорганічного у гомогенаті тканин пародонта за умов поєднаної дії CdCl₂ та NaNO₂.

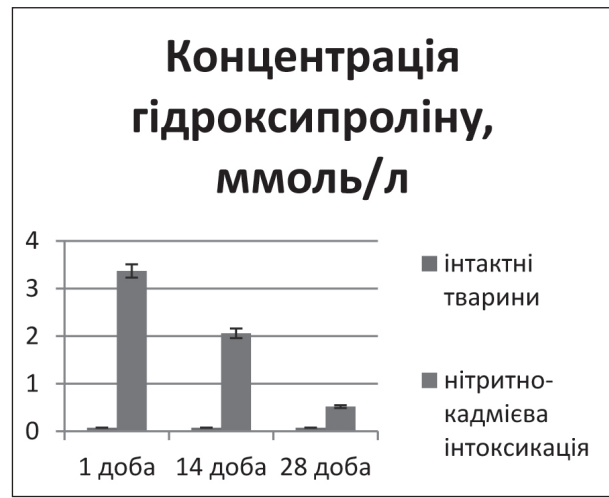


Рис. 4. Динаміка змін концентрації гідроксипроліну у гомогенаті тканин пародонта за умов поєднаної дії CdCl₂ та NaNO₂.

в 4,7 рази є вищим у порівнянні з показниками контрольної групи.

Визначення вмісту фосфору неорганічного (рис. 3) в гомогенаті тканин пародонта тварин з нітритно-кадмієвою інтоксикацією засвідчило наступне: на 1-шу добу цей показник був вищим в 5 разів, на 14-ту – в 1,5 рази, на 28-му – в 2,7 рази по відношенню до контрольної групи. Підвищення активності ЛФ до кінця експерименту, спричиняє накопичення неорганічного фосфору в тканинах пародонта.

Відомо, що колагену належить важлива роль у забезпеченні міцності сполучної тканини та у формуванні білкової матриці кісткової тканини. Як маркер інтенсивності обміну колагену використовують визначення рівня амінокислоти гідроксипроліну. Концентрація гідроксипроліну в гомогенаті тканин пародонту (рис. 4) інтоксикованої групи тварин істотно зростала і на 1-шу добу була вищою в 44 рази, на 14-ту в 27 раз, на пізньому етапі спостереження – в 6,8 рази порівняно з контрольною групою. Суттєве підвищення рівня гідроксипроліну свідчить про значне ушкодження сполучної тканини, яке супроводжується інтенсивним катаболізмом колагену, особливо в ранньому періоді поєднаної дії токсикантів.

Висновки. За умов нітритно-кадмієвої інтоксикації спостерігається розвиток дисмікроелементозу, який супроводжується накопиченням кадмію, підвищеним вмістом магнію на тлі зниження активаторів мінералізації: кальцію, цинку та купруму.

Значне зростання концентрації гідроксипроліну в тканинах пародонта в умовах поєднаної інтоксикації свідчить про інтенсивний катаболізм колагену, що призводить до порушення органічної матриці кісткової тканини пародонта і посилює її резорбцію.

Виявлені порушення можуть бути використані для розробки та пошуку препаратів з метою корекції метаболізму в людей, що проживають на територіях із підвищеним вмістом сполук кадмію та нітритів у ґрунтах та воді.

Перспективи подальших досліджень. Результати дослідження будуть використані для кращого розуміння патогенезу генералізованого пародонтиту в населення екологічно несприятливих регіонів та для розробки комплексного лікування виявлених порушень. З перспективою подальших досліджень буде вивчено дані біохімічні показники у слині хворих на генералізований пародонтит з екологічно несприятливих регіонів.

Література

1. Tchounwou PB, Yedjou CG, Patlolla AK, Sutton DJ. Heavy metal toxicity and the environment. *EXS*. 2012;101:133-64.
2. ESHRE Capri Workshop Group. The influence of social factors on gender health. *Human Reproduction*. 2016;8(3):1631-7.
3. Arustamyan OM, Tkachyshyn VS, Aleksijchuk OY. Vplyv spoluk cadmiyu na organism lyudyny. *Medycyna nevidkladnyh staniv*. 2016;7:109-14. [in Ukrainian].
4. Smolyar VI, Petrashenko HI. Vmist cadmiyu v charchovych produkтах I racionach ta yoho toksychnist. *Problemy charchuvannya*. 2010;1-2:28-31. [in Ukrainian].
5. Riva MA, Lafranconi A, D'Orso MI, Cesana G. Lead poisoning: historical aspects of a paradigmatic «occupational and environmental disease». *Saf Health Work*. 2012;3(1):16.
6. Hordienko VV, Kosuba PB. Vikovi osoblyvosti ekologichno obumovlenogo nakopychennya vazhkykh metaliv v organach intaktnykh laboratornykh shchuriv. *Klinichna ta eksperymentalna patologiya*. 2016;XV(3):26-9. [in Ukrainian].
7. Hordienko VV. Osoblyvosti nakopychennya cadmiyu v orhanismi shchuriv riznoho viku za tryvaloї ekspozucii soli metalu v dozach maloї intensyvnosti. *Klinichna ta eksperymentalna patolohiya*. 2015;XIV(1):40-3. [in Ukrainian].
8. Chyzhnyak SV. Funciyuvannya klitun pry cadmievij intoksykacii. *Sovremennyye problemy toxykologii*. 2009;1:54-8. [in Ukrainian].
9. Honskyi YI, Dmuchalska EB, Kulitska MI. Vplyv solej vazhkykh metaliv ta fosfororhanicnykh pestycydiv na obmin bilkiv v urazhenykh shchuriv. *Medychna i klinichna chimiya*. 2011;13(4):100-1. [in Ukrainian].
10. Kovalchuk YuP, Prischera IV. Distribution of glial fibrillary acidic protein in different parts of the rat brain under cadmium exposure. *Ukrainskyi biochimichnyj zhurnal*. 2015;87(3):116-23.
11. Kondratyuk VA, Lotocka OV, Flexej NV. Kombinovana diya natriyu i cadmiyu v umovach hostroho sanitarno-toksylohichnoho eksperimentu. *Dovkillya i zdorovya*. 2010;1:26-9. [in Ukrainian].
12. Nechytajlo LY, Chopta NS. Vplyv cadmievoi intoksykacii na bioelementnyj sklad tkanyh i organiv doslidnykh tvaryh. *Medychna chimiya*. 2011;13(4):210. [in Ukrainian].
13. Erstenyuk HM, Herashchenko SB, Chopta NS. Vplyv chlorydu cadmiyu ta nitrytu natriyu na strukturno-metabolichni procesy u kistkovij tkanyh. *Dosyagnennya biologii i medycyny*. 2011;2:40-5. [in Ukrainian].
14. Aronson JC, Blatt CM, Aronson TB. Restoring ecosystem health to improve human health and well-being: physicians and restoration ecologists unite in a common cause. *Ecology and Society*. 2016;21(4):39.
15. Herashchenko SB, Rozhko MM, Delcova OI, Ostapyak IZ. Morfofunkcionalni zminy tkanyh parodonta ta slynyh zaloz pid vplyvom cadmiyu. *Halytskyi likarskyi visnyk*. 2009;4:28-30. [in Ukrainian].
16. Machohan VR, Avdeev OV. Biochimichni pokaznyky v tkanyh parodonta pry eksperymentalnomu parodontyti. *Medychna chimiya*. 2009;11(3):130-1. [in Ukrainian].
17. Ostapyak IZ. Stan tkanyh parodonta pry cadmievij intoksykacii ta yoho korekciya v eksperimenti. *Naukovyj visnyk Uzhhorodskoho universitetu, seriya «Medytsyna»*. 2008;34:110-4. [in Ukrainian].

МЕТАБОЛІЧНІ ПОРУШЕННЯ У ТКАНИНАХ ПАРОДОНТУ ЕКСПЕРИМЕНТАЛЬНИХ ТВАРИН ЗА ДІЇ НІТРИТНО-КАДМІЄВОЇ ІНТОКСИКАЦІЇ

Каміньська М. В., Рожко М. М., Ерстенюк Г. М.

Резюме. Численні спостереження свідчать, що сполуки важких металів можуть викликати порушення метаболізму з подальшим ушкодженням органів і систем та підвищувати рівень захворюваності. Серед стоматологічних захворювань в осіб, що проживають у екологічно несприятливій зоні відмічається висока поширеність уражень тканин пародонта. В даному дослідженні встановлено значне ушкодження сполучної тканини, зумовлене підвищенням розпадом колагену в умовах поєднаної дії токсикантів. *Результати.* Проведені біохімічні дослідження засвідчують суттєві порушення метаболізму в тканинах пародонта та кальцій – фосфорного обміну в експериментальних тварин. Встановлено, що в динаміці нітритно-кадмієвої інтоксикації відбувається зниження рівня кальцію, міді, цинку, підвищення вмісту кадмію та магнію, зростання концентрації неорганічного фосфору та гідроксипроліну, що свідчить про перевагу процесів демінералізації в кістковій тканині.

Висновок. За умов кадмій-нітритної інтоксикації спостерігалися суттєві зміни рівня кальцію, міді, цинку, магнію, кадмію в тканинах пародонта, неоднозначні зміни активності лужної фосфатази з підвищенням її до кінця експерименту, що сприяло зростанню рівня неорганічного фосфору в тканинах пародонта. Значне зростання концентрації гідроксипроліну в тканинах пародонта в умовах поєднаної інтоксикації свідчить про підсилення розпаду колагену, що послаблює мінералізацію органічної матриці кісткової тканини пародонта і посилює її резорбцію.

Ключові слова: нітритно-кадмієва інтоксикація, тканини пародонта, макро- та мікроелементи, неорганічний фосфор, активність лужної фосфатази, гідроксипролін.

МЕТАБОЛИЧЕСКИЕ НАРУШЕНИЯ В ТКАНЯХ ПАРОДОНТА ЭКСПЕРИМЕНТАЛЬНЫХ ЖИВОТНЫХ ПРИ ДЕЙСТВИИ НИТРИТНО-КАДМИЕВОЙ ИНТОКСИКАЦИИ

Каминская М. В., Рожко Н. М., Эрстенюк А. М.

Резюме. Многочисленные наблюдения свидетельствуют, что соединения тяжелых металлов могут вызывать нарушения метаболизма с последующим повреждением органов и систем и повышать уровень заболеваемости. Среди стоматологических заболеваний у лиц, проживающих в экологически неблагоприятной зоне отмечается высокая распространенность поражений тканей пародонта. В данном исследовании установлено значительное повреждение соединительной ткани, обусловленное повышенным распадом коллагена в условиях сочетанного действия токсикантов. *Результаты.* Проведенные биохимические исследования показывают существенные нарушения метаболизма в тканях пародонта и кальций – фосфорного обмена у экспериментальных животных. Установлено, что в динамике нитритно-кадмиевой интоксикации происходит снижение уровня кальция, меди, цинка, повышение содержания кадмия и магния, рост концентрации неорганического фосфора и оксипролина, что свидетельствует о преобладании процессов деминерализации в костной ткани.

Вывод. В условиях кадмий-нитритной интоксикации наблюдались существенные изменения уровня кальция, меди, цинка, магния, кадмия в тканях пародонта, неоднозначные изменения активности щелочной фосфатазы с повышением ее до конца эксперимента, что способствовало росту уровня неорганического фосфора в тканях пародонта. Значительный рост концентрации оксипролина в тканях пародонта в условиях сочетанной интоксикации свидетельствует об усилении распада коллагена, ослабляет минерализацию органической матрицы костной ткани пародонта и усиливает ее резорбцию.

Ключевые слова: нитритно-кадмиевая интоксикация, ткани пародонта, макро- и микроэлементы, неорганический фосфор, активность щелочной фосфатазы, оксипролин.

METABOLIC DISORDERS IN PERIODONTAL TISSUES OF EXPERIMENTAL ANIMALS AFFECTED BY NITRITE-CADMIUM INTOXICATION

Kaminska M. V., Rozhko M. M., Erstenyuk H. M.

Abstract. Many findings suggest that compounds of heavy metals might cause metabolic disorders and as a result lead to damages in organs and systems, therefore increasing the number of diseases on the whole. Periodontal diseases are the most widespread disorders among other stomatological illnesses in population from bad environmental area. In this study we have established significant changes in connective tissue produced by the enhanced collagen destruction originated by the combined action of toxicants.

The aim of our research is the investigation of disordered metabolic periodontal processes in animals by modeling Nitrite-Cadmium intoxication throughout the experiment.

Object and methods of investigation. There were 28 animals involved in experiment (white, non-breeding male rats, weighing 180-200 grams). The animals were intoxicated by Nitrite Sodium and Cadmium Chloride over the period of 10 days. The material (periodontal tissue) was collected on the 1, 14 and 28 day by decapitation performed with general etheric anesthesia when administration of toxicants was finished. The animals were divided into the following experimental groups:

Group 1 – 10 control (intact) animals that were administered with physiological solution (0, 9% Sodium Chloride);

Group 2 – 18 animals intoxicated with Nitrite Sodium and Cadmium Chloride by a dosage 1/10 LD50 over 10 days.

We have also estimated the amount of Calcium, activity of alkaline phosphatase, concentration of non-organic Phosphorus and hydroxiprolin in 28 animals affected by xenobiotics. This investigation was completed in periodontal homogenate by unified methods with reagent set «Simko LTD».

The contain of macro and microelements in bone tissues of the jaws was assessed by atomic absorption method using spectrophotometer C – 115 PK.

Results. The biochemical data demonstrated significant metabolic disorders and Calcium-Phosphorus misbalance in periodontal tissues of experimental animals. The study shows that amount of Calcium, Copper and Zink has decreased and contain of Cadmium and Magnesium, on the other hand, has increased. The activity of alkaline phosphatase has also experienced some changes with a rise at the end of the research that influenced a climb of non-organic Phosphorus in periodontium. There was also a climb of hydroxiprolin caused by a combined intoxication that proves the enhanced collagen destruction and leads to weakening of mineralization in organic matrix of the hard periodontal tissue and increases its resorption.

Summary. There are notable changes in the contain of Calcium, Copper, Zink, Magnesium and Cadmium in periodontal tissues caused by Cadmium-Nitrite intoxication and significant variations in periodontal homogenate, especially in activity of alkaline phosphatase, amount of Calcium, non-organic Phosphorus and concentration of hydroxiprolin that reflect metabolic disorders in periodontium. The investigation demonstrates a reduction of Calcium and a rise of Phosphorus in comparison with control animals. The data appear to confirm the link with demineralization of the hard periodontal tissues as physiological process converts into pathological. Expressive rise of hydroxiprolin in periodontal tissues indicates increased collagen destruction that lowers mineralization of the hard periodontal tissue and stimulates its resorption.

Key words: nitrite-cadmium intoxication, periodontal tissues, macro and microelements, non-organic Phosphorus, activity of alkaline phosphatase, hydroxiprolin.

Рецензент – проф. Ткаченко І. М.

Стаття надійшла 07.06.2019 року